Ueber das Pleuraempyem.

(73 Fälle aus der Münchener Chirurgischen Universitätsklinik vom 1. 4. 1928 bis 1. 10. 1936).

Inaugural-Dissertation

zur Erlangung der Doktorwürde
in der gesamten Medizin

verfaßt und einer hohen Medizinischen Fakultät
der Ludwig-Maximilians-Universität in München

vorgelegt von

Georg Dausch

aus Gebenbach.

Buch- und Verlagsdruckerei Ig. Forstner, Oberviechtach (Opf.)
1939.

Aus der Chirurgischen Universitätsklinik der Ludwig-Maximilians-Universität in München
Direktor: Professor Dr. Georg Magnus.

Ueber das Pleuraempyem.

(73 Fälle aus der Münchener Chirurgischen Universitätsklinik vom 1. 4. 1928 bis 1. 10. 1936).

Inaugural-Dissertation

zur Erlangung der Doktorwürde
in der gesamten Medizin

verfaßt und einer hohen Medizinischen Fakultät
der Ludwig-Maximilians-Universität in München

vorgelegt von

Georg Dausch
aus Gebenbach.

Buch- und Verlagsdruckerei Ig. Forstner, Oberviechtach (Opf.)
1939.

Referent: Oberarzt Professor Dr. H. von Seemen.

R. UNIV.
BIBLIOTHEEK
LEIDEN

Meinen Eltern!

Digitized by the Internet Archive
in 2026

https://archive.org/details/IA41548311_0107

Gliederung.

Seite

A. Geschichtlicher Rückblick über die Pleuraempyembehandlung.

B. Die verschiedenen Formen des Pleuraempyems (nach ihrer Aetiologie).

1. traumatisches Empyem 7
2. Grippeempyem 9
3. para- und metapneumonisches Empyem 12
4. pulmonales Empyem 16
5. metastatisches Empyem 18
6. Empyem im Anschluß an intraabdominelle Eiterungen 20
7. tuberkulöses Empyem 21
   a) Alter und Geschlecht
   b) klinischer Befund
   c) Bakterienbefund
   d) Behandlung und Behandlungsdauer
   e) Prognose
   f) pathologischer Befund

C. Komplikationen 25

D. Die Pleuraempyemresthöhlen u. ihre Behandlung 26

E. Zusammenfassung 30

Geschichtlicher Rückblick über die Pleuraempyembehandlung.

Schon das Schrifttum der Alten enthält eine klare, heute noch gültige Darstellung des Pleuraempyems und seiner Behandlung. Von *Euryphon* von Knidos ist uns überliefert, daß er seinem Landsmann *Kinesios*, der an einem Pleuraempyem erkrankt war, durch Eröffnung des Brustraumes mit dem Glüheisen das Leben rettete. *Hippokrates* stellte genaue Richtlinien für die Pleuraempyembehandlung auf, die den unseren sehr nahe stehen. In leichteren Fällen empfahl er das Auflegen feuchter Tonerde auf die erkrankte Brustseite, in schwereren die Entfernung des Empyemeiters mit dem Messer. Zur Nachspülung der Höhle verwendete er Oel und Wein. Diese Methoden gingen in der Folgezeit wieder verloren und erst im 16. Jahrhundert kehrten *Ambroise Paré* und *Fabricius* zum klassischen Brustschnitt zurück. Er blieb das Verfahren der Wahl, bis nach den Arbeiten von *Laënnec*, *Trousseau* und *Dieffenbach* die Punktionsbehandlung begann. In der 2. Hälfte des 19. Jahrhunderts setzte eine neue Epoche in der Pleuraempyembehandlung ein durch Einführung der geschlossenen Saugdrainage und der offenen Entleerung des Brustraumes nach Rippenresektion. Die geschlossene Drainagebehandlung, die schon von *Potain* 1869 und von *Playfair* und von *Revillot* 1871 versucht wurde, erhob *Bülau* durch die Heberdrainage, bei der der Eiter durch einen in die Brusthöhle luftdicht eingeführten Schlauch abgesaugt wird, zur Methode. Die Rippenresektion und breite Brustwanderöffnung ist das Verdienst von *König*.

Die folgenden Ausführungen wollen einen kurzen Ueberblick über die in der Münchener Chirurgischen Universitätsklinik von 1928 bis 1936 behandelten 73 Fälle geben. Für ihre Einteilung ist die Aetiologie der Pleuraempyeme zugrunde gelegt. Zunächst seien die traumatischen Empyeme besprochen.

Das traumatische Pleuraempyem.

Traumatische Pleuraempyeme werden selten hervorgerufen durch einfache Brustkorbkontusionen, Verschüttungen, Quetschungen und ähnliche Anlässe. Sie sind dann gewöhnlich durch kleine, den Bronchialbaum eröffnende Lungenrupturen

bedingt. In den meisten Fällen treten sie nach penetrierenden Verletzungen auf. Bei einer solchen Verletzung, sei es durch Pfählung oder Stich oder durch Eindringen eines Geschosses, wobei wohl gar noch Erde oder Kleiderfetzen mit in die Wunde eingeführt werden, gelangen die Eitererreger in den Brustraum. In gleicher Weise wirken Punktionen von Lungenabszessen durch die freie Brusthöhle. Wird ein vorher gesundes Brustfell inficiert und besteht zugleich ein Pneumothorax, so erfolgt eine äußerst heftige Reaktion. Die eingedrungenen Mikroorganismen finden einerseits in dem gesetzten Haemothorax günstige Bedingungen für Wachstum und Virulenzsteigerung, andererseits schaltet der Pneumothorax die regelrechte Resorption aus und unterstützt rein mechanisch schnelles Ausbreiten der Infektion. Die beiden Pleurablätter werden gleichsam mit einem Schlag überschwemmt.

Das klinische Bild entspricht ganz der plötzlich entstehenden Infektion. Die Kranken fiebern alsbald, der Puls wird klein und weich, zusehends verfallen die Körperkräfte und unter dem Bild der Sepsis tritt der Tod ein.

Die Erreger sind mannigfacher Natur, aber meist wohl unter den Streptokokken und Anaerobiern zu suchen.

Die Eiterung lediglich durch Punktion oder kleine Eröffnung des Brustfellraumes anzugehen, wäre ein grober Fehler. Der Brustfellraum muß unter Resektion mehrerer Rippen breit eröffnet und tamponiert werden. Bei günstigem Verlauf kann vorsichtige Lungenaufblähung gemacht und ein luftdichter Verband angelegt werden. Weniger bedenklich ist die Eiterung, wenn sie erst im Laufe einiger Zeit als traumatisches Frühempyem oder nach längerer Zeit als traumatisches Spätempyem auftritt. Hier kann Bülaudrainage am tiefsten Punkt versucht werden. Wird Rippenresektion notwendig, so muß sie zwar ausgedehnt genug sein, darf aber von vornherein unter Druckdifferenz und mit abdichtendem Verband erfolgen *(Sauerbruch)*.

Die Prognose ist in keinem Fall günstig. *Sauerbruch* gibt eine Sterblichkeit von 30 % an, die Kieler Klinik eine solche von 44 %.

Pathologisch — anatomisch findet sich bei Streptokokkeninfektion fad riechender, blutig trüber, nicht eitriger Erguß. Die Lunge ist mißfarben schmutzig braun und das subpleurale Bindegewebe ist sulzig durchtränkt. Bei bestehender Infektion mit Anaerobiern, die sich durch die jauchige Beschaffenheit des Exsudates verrät, ist die Lunge mit größeren und kleineren

Eiter- und Fäulnisherden übersät. Traumatische Pleuraempyeme wurden in der Münchener Klinik nicht beobachtet.

Das Grippeempyem.

Häufiger und wichtiger jedoch sind jene Pleuraempyeme, die während oder im Anschluß an eine Pneumonie entstehen, die para- und metapneumonischen Empyeme, unter denen das Grippeempyem wieder eine besondere Stellung einnimmt und bei Epidemien, wie sie z. B. in den Jahren 1918 und 1919 auftraten, stärkstes Interesse beansprucht.

Die Infektion der Pleura erfolgt auf dem Blut- oder Lymphweg oder nach Durchbruch subkortikal gelegener Lungenabszeßchen.

Das Krankenmaterial der hiesigen Chirurgischen Klinik umfaßt 7 Brustfelleiterungen nach Grippe. Die Fälle verteilen sich mit 3 auf das vierte, mit 2 auf das sechste und mit je 1 Fall auf das zweite und dritte Altersjahrzehnt. Nach einer Veröffentlichung der Kieler Klinik aus dem Jahre 1926 war bei einer Gesamtzahl von 80 Patienten hauptsächlich das 12. bis 30. Jahr befallen, während unter 12 Jahren 11 Kranke zur Beobachtung kamen und über 30 Jahren ebenfalls 11.

Sämtliche 7 Patienten der Münchener Klinik waren männlichen Geschlechts.

Die rechte Brustseite war in 3, die linke in 4 Fällen betroffen.

Bezeichnend für das Krankheitsbild ist die äußerst schwere Intoxikation, die sich durch Vasomotorenlähmung äußert. Das parapneumonische Grippeempyem verläuft besonders ungünstig. Hier treten Giftwirkung und Atemnot besonders hervor und die kalten, schweißbedeckten Hände kennzeichnen den Vasomotorenkollaps. Setzt doch die Eiterung gerade zu der Zeit ein, in der der Organismus und die Lunge auf das schwerste geschädigt sind.

Relativ günstig ist jene Form des Grippeempyems zu beurteilen, bei der der eitrige Erguß nach dem Abklingen der akuten broncho — pulmonalen Erscheinungen auftritt.

Die bakteriologische Untersuchung des eitrigen Exsudates wurde in 6 Fällen vorgenommen. Bei 5 Patienten fanden sich

in 60 % Streptokokken
in 20 % Staphylokokken
in 20 % Pneumokokken.

Bei einem Kranken ergab die mikroskopische Untersuchung des Eiters gramnegative, bezw. gramlabile Stäbchen, mehrere Kulturversuche waren steril.

Von Redwitz macht in einer Sammelstatistik von 472 Fällen folgende Angaben:

Staphylokokken	7,62 %
Streptokokken	71,2 %
Pneumokokken	12,29 %
Mischinfektion	7,41 %

Hajen fand

in	62,2 %	Streptokokken
in	20,0 %	Staphylokokken
in	6,7 %	Pneumokokken
in	11,1 %	Mischinfektion.

Ueber seine Erfahrungen in der Grippeempyembehandlung gab *Sauerbruch* vor der Deutschen Gesellschaft für Chirurgie 1929 in Berlin ausführlichen Bericht. Schärfer, als es bisher geschehen, wird darin die Abkehr von dem früher als schulmäßig geltenden Verfahren der primären Thorakotomie, der Rippenresektion mit offener Ableitung, ausgesprochen. Die Erfahrungen der Kriegs- und Grippejahre lehrten, welch schwere Störung der Statik und Dynamik des Mittelfells durch die unvermittelte Entlastung in Gestalt der frühzeitigen Rippenresektion herbeigeführt wird. „Heute", so führte *Sauerbruch* aus, „wissen wir, daß plötzliche breite Eröffnung des Brustkorbes bei Grippekranken zu Katastrophen führen muß. Heute verstehen wir, daß bei einem Kranken mit schwerer Vasomotorenlähmung die notwendige kompensatorische Blutverschiebung vom Körperkreislauf zum Herzen und vom Herzen zur Lunge, die bei plötzlicher Aenderung der intrathorakalen Spannung unerläßlich ist, nicht eintreten kann. Im Augenblick der Brustkorberöffnung wird das Mittelfell und mit ihm Herz und Gefäße auf die andere Seite gesaugt. Die vena cava inferior wird abgeknickt, die Blutzufuhr zum Herzen gedrosselt und die Atmungsoberfläche durch Beengung der anderen Lunge beträchtlich eingeschränkt. Gefährliches Flattern des Mittelfells, das gleichfalls Folge der offenen Thorakotomie ist, verstärkt die Kreislaufstörung".

Man wird heute also zunächst die Punktionsbehandlung beginnen, vor allem erreicht man eine Entlastung der Lunge und des Herzens. Die Cyanose weicht und der Puls hebt sich. Ist nach ein- oder mehrmaliger Punktion der Erfolg nicht vielversprechend, tritt die Rippenresektion in ihr Recht. Doch auch

sie wird zu „geschlossener", d. h. luftdichter Ableitung benützt, also mit Absaugung verbunden. Alle in der Münchener Klinik behandelten Empyemkranken wurden zunächst punktiert. Erneute Temperaturen und Verdrängungserscheinungen jedoch zwangen operativ vorzugehen. In 3 Fällen wurde die neunte, in 2 die achte Rippe in hinterer Axillarlinie reseziert. Bei einem weiteren Kranken wurde die Brusthöhle durch einen Intercostalschnitt im 6. Zwischenrippenraum eröffnet, eine Eiterverhaltung machte nach 10 Tagen die Resektion der 7. Rippe ebenfalls in hinterer Axillarlinie notwendig. Stets wurde das Drainrohr mit dem Perthes-Saugapparat verbunden. Ein Patient schließlich lehnte nach 2 maliger Punktion eine Rippenresektion ab und verließ zwei Tage nach seiner Aufnahme wieder die Klinik. Die durchschnittliche Behandlungsdauer bei den 3 Fällen, die zur Ausheilung kamen, betrug 2½ Monate.

Sehr hoch ist die Mortalität mit 50 %, die aber ihre Erklärung findet einerseits in der geringen Anzahl, anderseits in der Schwere der Fälle, die in der Klinik Aufnahme fanden.

Wildegans gibt eine Sterblichkeit von 35 % bei 301, *von Beust* eine solche von 20 % bei 54 Patienten an.

Auf den eigenartigen pathologisch-anatomischen Befund beim Grippeempyem hat *Borst* hingewiesen. Es handelt sich hier bei der als pneumonia dissecans bezeichneten Entzündung um eine eitrige Einschmelzung in den Lymphbahnen der interlobären Septen, die fortschreitend allmählich das Brustfell erreicht.

Eine Krankengeschichte füge ich hier kurz ein:

> Alois G. 22 Jahre alt. Am 20. III. an Grippepneumonie erkrankt. Am 11. IV. wegen rechtsseitigen Grippeempyems von der Inneren in die Chirurgische Klinik eingewiesen.
>
> Befund: Starke Cyanose, Kurzatmigkeit. Rechte Brustseite vorgewölbt. Schallverkürzung bis spina scapulae. Atemgeräusch und Stimmfremitus aufgehoben. Herz nach links verdrängt, Töne rein, Aktion regelmäßig. Behandlung: Nach mehrmaligen Punktionen am 12. IV. Resektion der 9. Rippe in hinterer Axillarlinie, Anschluß an Perthes'schen Saugapparat. Am 15. VI. Fistel geheilt. Am 23. VI. in bestem Allgemeinzustand entlassen.

Das para- und metapneumonische Empyem.

Am häufigsten tritt die Brustfelleiterung als para- und metapneumonisches Empyem in Erscheinung.

Pathogenetisch entsteht die Erkrankung dadurch, daß die Erreger auf dem Blut- oder Lymphweg auf das Brustfell gelangen.

43 Patienten mit einem Pleuraempyem nach einer Pneumonie fanden in der Münchener Chirurgischen Klinik Aufnahme. Besonders gefährdet erscheint das 3. Lebensjahrzehnt, wo die Kurve am höchsten steht, um dann beim Uebergang vom 3. zum 4. steil und bis zum 60. Lebensjahr leicht abzufallen. Nach einer Steigung im 7., verläuft sie im 8. Jahrzehnt in gleicher Höhe wie im 6. Nachfolgende Tabelle möge dieses erläutern:

0—10	10—20	20—30	30—40	40—50	50—60	60—70	70—80	Alter
0	1	20	7	5	3	4	3	Zahl der Fälle

Auffallend ist hier wie beim Grippeempyem die starke Beteiligung des männlichen Geschlechtes mit 27 Erkrankungen, denen nur eine solche von 16 bei Frauen gegenübersteht.

Linke und rechte Brustseite waren fast gleichmäßig betroffen; 21 mal erkrankte der rechte und 22 mal der linke Brustkorb.

Die parapneumonischen Pleuraempyeme sind gar nicht so selten wie man früher annahm, worauf besonders *Gerhard* hingewiesen hat. Sie bilden sich bereits im akuten Stadium der Pneumonie und sind klinisch anfänglich nur schwer zu erkennen. Sie verlaufen nicht selten ohne Anwesenheit von Bakterien im Exsudat.

Anders die metapneumonischen Pleuraempyeme. Die stürmischen Erscheinungen der Pneumonie sind abgeklungen, der Kranke ist entfiebert und erholt sich. Plötzlich beginnt die Temperatur unter Zunahme der Puls- und Atemfrequenz zu steigen. Der Patient legt sich auf die erkrankte Seite um sie ruhig zu stellen. Allmählich wölbt sich die Brustwand vor und die Zwischenrippenräume werden verstrichen. Dämpfung ist vorerst nur in den hinteren unteren Partien nachweisbar, um bei größerem, bis zur Schulterblattmitte reichendem Erguß nach vorne überzugreifen. Die Dämpfungslinie verläuft nicht horizontal, sondern beschreibt die sogenannte Damoiseau-Ellis'sche Kurve, deren höchster Punkt nahe der hinteren Axillarlinie liegt. Atemgeräusch und Stimmfremitus sind über der

Dämpfung aufgehoben oder stark abgeschwächt. Im Blut steigt die Leukozytenzahl beträchtlich. Der anfangs volle und gespannte Puls wird bei Resorption größerer Toxinmengen weich. Meistens handelt es sich um totale Empyeme, doch auch abgesackte Empyeme finden sich nicht selten. Eines besonderen Hinweises bedarf das interlobäre Empyem, das diagnostisch erhebliche Schwierigkeiten bieten kann. Es täuscht nicht selten einen Tumor oder einen Lungenabszeß vor. Das Röntgenbild ist zur Sicherung der Diagnose unerläßlich. Unter den 43 eingelieferten Fällen befanden sich 2 rechtsseitige interlobäre Empyeme zwischen Ober- und Mittellappen und ein linksseitiges Interlobärempyem.

Von 37 Patienten wurde der Empyemeiter bakteriologisch untersucht. In 3 Fällen konnten sowohl mikroskopisch als auch kulturell die Erreger nicht identifiziert werden. Bei den übrigen 34 ist das Ergebnis wie folgt. Zum Vergleich möchte ich die von der Kieler Klinik über 66 Fälle gemachte Beobachtung gegenüberstellen.

	Münchener Klinik	Kieler Klinik (Hajen)
Staphylokokken	8,82 %	13,0 %
Streptokokken	61,76 %	25,0 %
Pneumokokken	14,70 %	50,0 %
Mischinfektion	14,70 %	10,6 %

Mit der operativen Behandlung dieser Pleuraempyeme ist man, wie die Literatur beweist, vorsichtiger geworden. Allgemein ist man geneigt, anfänglich weniger eingreifende Maßnahmen zu versuchen. Je länger jedoch mit dem Auftreten des Exsudates Zeit verstrichen ist, desto mehr wird man die Rippenresektion nach *König* vorziehen. Besonders die mit Pneumokokkeneiter einhergehenden Pleuraempyeme mit starken Fibrinausschwitzungen neigen leicht zu Verklebungen, ebenso dickt sich auch nach einiger Zeit bei Streptokokkeninfektion der Eiter ein und wird hinreichend fibrinhaltig um das Mediastinum zu fixieren. Die Gefahren des akut entstehenden Pneumothorax mit Verdrängung des Mediastinums sind weniger zu befürchten. Stehen jedoch Verdrängungserscheinungen mit Behinderung des Kreislaufes im Vordergrund, so müssen diese durch die geschlossene Drainage beseitigt werden. Letztere kann auf zweierlei Art und Weise erreicht werden, entweder durch wiederholte Punktionen oder durch dauernde Absaugung. Bei der einfachen Punktion verwendet man am häufigsten die Potain'sche Flasche oder das Gerät von Dieulafoy, das aus einer Aspirationsspritze besteht, aus der der angesogene Eiter nach Hahnumstellung in ein Gefäß ausge-

spritzt wird. Der dauernden Absaugung dient vor allem das Bülau'sche Verfahren. Durch das Rohr eines eingestoßenen, bleistiftdicken Troikarts wird nach Herausziehen des Stachels ein passendes Gummirohr eingeführt, die Hülse des Troikarts wieder zurückgezogen und nach Befestigung des Drains am Thorax in ein tiefer stehendes Wassergefäß gebracht. Dadurch kommt eine Heberwirkung zustande, die eine dauernde Absaugung gewährleistet. Der Gefahr der Verstopfung mit Fibringerinnsel begegnet man mit Einspritzungen einer Lösung von Salzsäurepepsin nach *Hermannsdorf*.

In den meisten Fällen jedoch wird trotzdem eine Rippenresektion notwendig sein, wenn der Eiterabfluß immer wieder durch Gerinnsel gestört ist oder Fieber mit Schüttelfrösten oder allgemeine starke Giftwirkung dazu zwingen. Doch auch sie wird man zur geschlossenen machen durch den Anschluß an den Perthes-Saugapparat, was schon *Iselin* empfahl, der die Rippenresektion mit der Bülau'schen Methode verband. Das entstehende Druckgefälle wirkt begünstigend auf die Wiederentfaltung der Lunge, die man durch das Aufblasenlassen von Gummiringen und dergl. unterstützen soll. Luftdichten Abschluß gewährleistet auch jeder Verband, sobald er sich mit Eiter durchtränkt hat oder die verschiedenen Arten von Ventilverbänden. Bei sämtlichen 43 Patienten, die zur Einlieferung kamen, wurde zunächst die Punktionsbehandlung vorgenommen. Nur 2 Kranke kamen mit dieser Behandlung allein zur völligen Ausheilung. Eine andere Patientin verließ wesentlich gebessert die Klinik, ein größerer Eingriff konnte wegen ihres hohen Alters nicht gewagt werden. Mit Ausnahme von 4 Kranken, denen infolge ihres schlechten Allgemeinzustandes eine Operation nicht zugemutet werden konnte, mußte bei den restlichen 36 Patienten der Punktion die operative Eröffnung der Brusthöhle angeschlossen werden. In 4 Fällen wurde dem Empyemeiter durch den Intercostalschnitt, 2mal im siebten, je 1mal im sechsten und achten Intercostalraum, Abfluß gewährt. In letzterem Fall mußte wegen Eiterverhaltung nach 3 Tagen die Resektion der 9. Rippe vorgenommen werden. Bei den übrigen 32 Kranken erfolgte die Rippenresektion.

Viel umstritten ist noch, welche Rippe reseciert werden soll. *König* empfiehlt die 5.—7. Rippe, *Küttner* hält die 8. und 9. für geeignet. *Nather* schlägt sogar vor, die 12. Rippe nahe der Wirbelsäule zu resecieren. Nach *Sauerbruch* schafft nicht der tiefste Punkt die beste Abflußmöglichkeit, da ja diese durch die intrathorakale Spannung bedingt ist und höher oben wesentlich besser sein kann. An der hiesigen Klinik wurde

13mal die achte, 7mal die neunte, 5mal die siebte, 2mal die siebte und achte und je einmal die achte und neunte, und zehnte Rippe in hinterer Axillarlinie in 4—5 cm Ausdehnung reseciert. Bei den 2 bestehenden rechtsseitigen Interlobärempyemen zwischen Ober- und Mittellappen wurde man durch die Lage des Exsudates zur Resektion der 4.—6. Rippe zwischen vorderer und hinterer Axillarlinie, bei dem linken Interlobärempyem zur Resektion der 5. Rippe zwischen hinterer Axillar- und Skapularlinie gezwungen. Der eine Fall von rechtsseitigem interlobärem Empyem war insofern kompliziert, als die Pleura costalis zuerst zur Koagulation gebracht werden mußte, damit sie mit der Pleura pulmonalis verklebte um endgültig entleert werden zu können. Außer in zwei Fällen, wo die Wunde durch einen Verband abgedichtet wurde, wurde das Drainrohr stets an den Perthes'schen Saugapparat angeschlossen. Die Höhle wurde meist mit Dazet gespült, doch auch Pregl'sche Lösung und Pressojod fanden Anwendung. Bei 2 Patienten wurde auch eine Autovakzinebehandlung durchgeführt. Besonders *Christophe* und *Desaive* weisen auf die Behandlung mit Autofiltraten hin und berichten über gute Erfolge. Bei einer Kranken wurde, um die Eiterung schneller zum Abklingen zu bringen, die Phrenicusexhairese vorgenommen. 10 Patienten verließen völlig geheilt nach einer durchschnittlichen Behandlungsdauer von 3 Monaten die Klinik. 5 Kranke kamen mit einem kleinen Narbenulcus nach ungefähr 2½ monatiger Behandlung in ambulante Pflege. Von den 3 Punktierten konnten 2 nach etwa 3 monatiger Behandlungsdauer völlig und 1 Patient nach 1 monatiger Behandlungsdauer wesentlich gebessert entlassen werden. 2 Kranke haben nach durchschnittlich 8 wöchiger, ein Patient nach 3½ monatiger Behandlung die Klinik verlassen; sie hatten zwar noch eine größere Wunde, waren aber auf dem Wege der Genesung. 3 entstandene Pleuraempyem-Resthöhlen sollen später besprochen werden.

Hinzugefügt sei, daß unter Behandlungsdauer nicht Klinikaufenthalt zu verstehen ist, sie ist vielmehr von dem Zeitpunkt an gerechnet, wo die therapeutischen Maßnahmen einsetzten.

Die Sterblichkeit der para- und metapneumonischen Pleuraempyeme betrug 46, 51 %, eine Zahl, der eine Mortalität von 25,24 % der Kieler Klinik gegenübersteht. *Engel* führt eine Sterblichkeit von 24 % an.

Fast alle Kranken waren in sehr schlechtem Allgemeinzustand von der Medizinischen Klinik überwiesen worden. Auch das Ueberwiegen der Streptokokkeninfektion scheint nicht ohne Bedeutung zu sein.

Pathologisch-anatomisch finden wir beim para- und metapneumonischen Pleuraempyem die Oberfläche beider Pleurablätter matt und glanzlos und mit Fibrinflocken bis zu zottigen zusammenhängenden Belägen bedeckt. Die Fibrinauflagerungen werden allmählich organisiert, sodaß dicke Bindegewebsmassen entstehen können, die die Lunge umhüllen und sie wie mit einem Panzer umgeben. Verschmelzen die Gewebsneubildungen von beiden Seiten, finden sich derbe Schwarten. Eine Krankengeschichte sei wiedergegeben:

Z. Andreas, 51 Jahre alt. Am 4. 11. Husten und Stechen beim Einatmen auf der rechten Brust. Am 16. 11. vom Arzt nach festgestellter Rippenfellentzündung in die Medizinische Klinik eingeliefert, von dort nach mehreren Punktionen in die Chirurg. Klinik eingewiesen.

Befund: Rechte Brustseite vorgewölbt, massive Dämpfung vorn 2 cm über der Mamille beginnend, in der Achsellinie bis fast zur Kuppe der Achselhöhle reichend. Stimmfremitus und Atemgeräusch aufgehoben. Herzgrenzen rechts am linken Sternalrand, links 1 Querfinger außerhalb der Mamillarlinie. Töne leise aber rein und regelmäßig.

Behandlung: Mehrmalige Punktion. 19. 12. Resektion der 8. Rippe in hinterer Axillarlinie in 5 cm Ausdehnung. Anschluß an Perthes'schen Saugapparat. Am 4. 1. Uebergang in offene Drainage. Nur mehr geringer Eiterabfluß. Am 2. 2. Drain entfernt. Am 17. 2. Fistel geschlossen. Am 18. 2 geheilt entlassen.

Entlassungsbefund: Ueber der rechten Brustseite hinten unterhalb des Schulterblattwinkels Klopfschall noch verkürzt, Atemgeräusch vollkommen rein, leise durchhörbar.

Das pulmonale Empyem.

Pulmonale Empyeme können alle Formen von Lungeneiterungen, seien es autochthone oder metastatische Abszesse, seien es gangränöse Herde oder Bronchiektasen, zum Ursprung haben. Neuhof konnte bei 100 Lungenabszessen 25 mal ein Pleuraempyem beobachten.

In die Münchener Klinik kamen 5 Patienten mit einem pulmonalen Pleuraempyem zur Aufnahme. 2 standen zwischen

50 und 60 Jahren, die übrigen 3 im dritten, vierten und siebten Jahrzehnt.

Sie verteilten sich mit 4 auf das männliche und mit einem Fall auf das weibliche Geschlecht.

Bei 3 Kranken war das Empyem rechtsseitig, bei zweien linksseitig.

Pulmonale Empyeme können in 2 verschiedenen Formen auftreten, einmal als nicht selten sterile Ergüsse, die kaum klinische Erscheinungen hervorrufen, ein ander Mal bieten sie infolge Durchbruchs in den Brustfellraum ein äußerst schweres Krankheitsbild. Die Patienten, die meist über größere Auswurfmengen klagen, empfinden plötzlich stechenden Schmerz über der erkrankten Brust. Es besteht dabei Kollaps und Cyanose mit starker Atemnot. Das Bild erinnert ganz an das der Perforationsperitonitis. Ueber den unteren Lungenabschnitten besteht Dämpfung und darüber meist ein Pneumothorax, auch die Succussio Hippokratis ist nachweisbar. Der Auswurf verschwindet, stellt sich aber bald wieder ein, sobald das Exsudat den Durchbruchsherd erreicht hat. Durch Aspiration in die andere Lunge können dort ebenfalls Eiterungen auftreten und erneut Komplikationen schaffen.

Die bakteriologische Untersuchung, die nur in einem Fall durchgeführt wurde, ergab Streptokokken, immerhin werden hier gasbildende Anaerobier eine größere Rolle spielen als bei anderen Pleuraempyemen.

Zur Behandlung wird allgemein breite Eröffnung des Thorax wie bei traumatischen Empyemen vorgeschlagen *(Sauerbruch, Neuhof)*. *Edel* weist bei dieser Art von Pleuraempyemen auf die vorzügliche Wirkung des Neosalvarsans hin. Auch *Friedrich* berichtet von guten Erfolgen mit letzterem. Er gebraucht tgl. Spülungen einer Lösung von 0,45 Neosalvarsan auf 300 ccm aqua dest. *Triponi* injiziert tgl. 5 ccm einer Suspension von Tierkohle intravenös. In einer Reihe von Fällen wurde damit Heilung erzielt. Bei 4 Kranken war ein durchgebrochener Abszeß, bei einem Bronchiektasen die Ursache des Empyems. Ein Patient lehnte jeden Eingriff ab und verließ die Klinik wieder, bei einem anderen konnte ein solcher wegen des moribunden Zustandes nicht gewagt werden. Von den 3 Behandelten wurde bei einem von einer Operation Abstand genommen, da keine Atemnot und keine Verdrängungserscheinungen bestanden. Er wurde lediglich mit Neosalvarsan behandelt und wurde nach 2½ Monaten in bestem Allgemeinbefinden entlassen. In 2 Fällen wurde der Brustkorb breit eröffnet, wobei einmal die achte und neunte und das zweite Mal

die vierte bis sechste Rippe in hinterer Axillarlinie in 2—3 Querfingerbreite reseciert wurde. Bei beiden wurde eine Neosalvarsankur angeschlossen, trotzdem jedoch konnte dem üblen Verlauf nicht Einhalt geboten werden.

Die Prognose ist sehr schlecht. Von 4 Patienten kamen 3 ad exitum, was einer Mortalität von 75 % entspricht, *Sauerbruch* verzeichnet eine solche von 60 %, *Pribram* sogar von 90 %. Eine Krankengeschichte sei angeführt:

> St. Josef, 52 Jahre alt. Mitte Januar erkrankt an hohem Fieber, Husten und reichlich Auswurf, am 23. 2. in der Med. Klinik röntgenologisch an der Grenze zwischen rechtem Mittel- und Unterlappen ein Lungenabszeß festgestellt. Am 4. 3. plötzlich nach starkem Husten stechender Schmerz rechts und acute Atemnot.
>
> Befund: Ueber der rechten Lungenspitze vorn bis zur 3., hinten bis zur 5. Rippe abwärts Klopfschall tympanitisch und gegenüber links leicht verkürzt. Atemgeräusch bläschenförmig, aber abgeschwächt. Rechts hinten von der Schulterblattgräte bis zum unteren Schulterblattwinkel völlige Dämpfung, die rechts vorne abwärts der 3. Rippe festzustellen ist. Rechte Herzgrenze in der Mitte des Brustbeins, linke einen Querfinger außerhalb der Mamillarlinie. Töne leise, aber rein.
>
> Behandlung: Da Stauungserscheinungen fehlen und keine Atemnot vorhanden ist, Herzmittel, Bettruhe und Neosalvarsankur. Letztere am 4. 5. abgeschlossen. Am 24. 5. geheilt entlassen.
>
> Entlassungsbefund: Rechts hinten 2 Querfinger breit von der spina scapulae nach abwärts Klopfschall verkürzt, Atemgeräusch vesikulär.

Das metastatische Empyem.

In die Gruppe der metastatischen Pleuraempyeme fallen alle jene, die nach Typhus abdominalis und vor allem nach septisch-pyämischen Erkrankungen entstehen. Die Empyeme nach Typhus sind zwar selten, immerhin gibt *Jandl* ihre Häufigkeit auf 1—2 % an. Die Sepsis kann durch eine Puerperalinfektion bedingt sein oder ihren Ursprung von Furunkeln, Abszessen oder einer Angina nehmen.

Die Infektion der Pleura erfolgt haematogen oder lymphogen.

Die 2 in der Münchener Klinik behandelten an metastatischen Empyem erkrankten Frauen waren 24 und 43 Jahre alt. Bei ersterer Patientin war der Ausgangspunkt ein krimineller Abortus, bei letzterer ein Tonsillarabszeß.

Beide Empyeme waren rechtsseitig.

Das Krankheitsbild ist nicht immer gleich von Anfang an ausgeprägt. Besonders beim Typhus wird dieses wegen der Benommenheit des Kranken zu Beginn leicht übersehen. Das typhöse Exsudat ist meist serös oder mäßig blutig, selten eitrig. Bei den anderen auf septischer Grundlage entstehenden Empyemen treten die klinischen Erscheinungen erst nach geraumer Zeit auf. Die Kranken empfinden stechende Schmerzen auf der Brust und alsbald sind die anderen charakteristischen Symtome des eitrigen Ergusses nachzuweisen.

Die Erreger werden im wesentlichen Strepto- und Staphylokokken sein, wie auch hier in beiden Fällen Streptokokken nachgewiesen wurden. Im typhösen Eiter sind meist Typhusbazillen mit Staphylo-, Strepto- und Pneumokokken vergesellschaftet.

Zur Behandlung typhöser Pleuraempyeme schlägt *Jandl* Thorakocentese oder Bülaudrainage vor. Auch *Rapaut* berichtet über einen Fall, der nach der gleichen Behandlungsweise geheilt wurde. Bei den anderen durch Sepsis hervorgerufenen Pleuraempyemen wird wohl die Rippenresektion, wie das auch hier in beiden Fällen geschah, mit Resektion einmal der 8. und das andere Mal der 10. Rippe in hinterer Axillarlinie und Anschluß an den Perthes'schen Saugapparat, in Betracht kommen.

Die Prognose ist, wie zu erwarten, recht ungünstig. Von den 2 Kranken wurden eine gerettet und verließ nach einer Behandlung von 3¼ Monaten völlig wiederhergestellt die Klinik. Die Mortalität beträgt somit 50 %. Die Kieler Klinik berichtet bei 24 Fällen von einer Sterblichkeit von 41,7 %. Die typhösen Pleuraempyeme gehen nach den Aufzeichnungen von Sayne mit einer Mortalität von 65 % einher. Zur Veranschaulichung möge eine Krankengeschichte in kurzem folgen:

> R. Margarete, 24 Jahre alt. Am 5. 12. krimineller Abortus, mens V. Zweimalige Nachräumung des Uterus. Am 13. 12. Lungenerscheinungen. Am 26. 12. Aufnahme in die Chirurgische Klinik.
> Befund: Temperatur 40, Puls 120. Rechte Brustseite

vorgewölbt, bleibt beim Atmen zurück. Rechts hinten Dämpfung vom 5. Brustwirbeldorn, vorne vom 2. Zwischenrippenraum nach abwärts. Stimmfremitus und Atemgeräusch über der Dämpfung aufgehoben, darüber tympanitischer Schall. Herzgrenzen nicht verbreitert, Töne leise, rein.
Behandlung: Am 26. 12. Resektion der 8. Rippe in 4 cm Ausdehnung in hinterer Axillarlinie. Stinkendes, wässerig trübes, mit Fibrinflocken vermischtes Exsudat. Anschluß an Perthes'schen Saugapparat. Dieser am 5. 1., Drainrohr am 4. 2. entfernt. Am 1. 3. geheilt entlassen.
Entlassungsbefund: Rechts hinten unten leichte Schallverkürzung, Atemgeräusch leise, aber rein.

Das Empyem im Anschluß an intraabdominelle Eiterungen.

Nicht minderes Interesse beanspruchen jene Pleuraempyeme, die bei intraabdominellen Eiterungen auftreten. Hieher gehören alle die Formen, die nach Durchbruch des Eiters durch das Zwerchfell oder auf dem Weg der Lymphspalten des Zwerchfells, wie sie von *Küttner* nachgewiesen wurden, den Brustfellraum erreichen. Die Krankheitsherde können verschiedener Art sein: Subphrenische Abszesse, ein durchbrechendes Magengeschwür, Carcinom des Magens usw. Nicht unerwähnt sei das Pleuraempyem nach Appendicitis, besonders wenn diese eine retroperitoneale Eiteransammlung verursacht, da in dem lockeren retroperitonealem Gewebe der Infektionsprozeß sich sehr leicht ausbreitet. Aus dem gleichen Grunde begegnen wir nicht selten dieser Art von Pleuraempyemen bei peri- und paranephritischen Eiterungen. *Howard* beobachtete bei 180 Pyonephrosen 5 mal das Auftreten eines Pleuraempyems.

Das Krankenmaterial der hiesigen Klinik betraf einen Patienten mit 62 Jahren und eine Frau mit 35 Jahren.

In gleicher Weise war die Erkrankung auf die rechte und linke Brustseite verteilt.

Beim Krankheitsbild stehen vorerst die Symptome seitens des Abdomens im Vordergrund, bis schließlich Atembeschwerden und Dämpfung das entstandene Empyem kenntlich machen.

Der bakteriologische Befund ergab in einem Fall Streptokokken, bei dem anderen wurden gramnegative Stäbchen und grampositive Kokken festgestellt, die Kultur jedoch war aerob und anaerob steril.

Für die Behandlung kommt die Rippenresektion in Frage, die, frühzeitig ausgeführt, gute Aussichten bietet. Bei der einen Patientin war die Ursache des Pleuraempyems ein subphrenischer Abszeß. Nach Resektion der 7. Rippe in 4 cm Länge in der Skapularlinie und Anschluß an den Perthes'schen Saugapparat war sie nach 1½ Monaten genesen. Der andere Kranke, der mit der Diagnose „lokale rechtsseitige Peritonitis und rechtsseitiges Pleuraempyem" eingewiesen wurde, konnte wegen seines bedrohlichen Zustandes nur mit Punktionen behandelt werden. Wenige Tage nach seiner Einlieferung in die Klinik verschied er.

Die Mortalität, die *Pribram* mit 70 % angibt, beträgt somit hier 50 %.

Anschließend bringe ich eine Krankengeschichte:

> Sch. Franziska, 35 Jahre alt. Am 14. 3. Operation wegen eines subphrenischen Abszesses. Am 5. 5. Wunde verheilt. Dauernd subfebrile Temperaturen, die den Verdacht auf eine Brustfellaffektion nahelegen. Am 8. 5. klinisch und röntgenologisch Erguß festgestellt.
> Operation: Resektion der 7. Rippe in der Skapularlinie, 3 Querfinger breit. Abdichtender Verband. Anschluß an Perthes'schen Saugapparat. Am 16. 5. Abnahme des Perthes'schen Saugapparates, Eiterabsonderung nur mehr gering. Am 4. 6. Wunde noch etwa 2 cm lang. Am 15. 6. Wunde verheilt; Entlassung bei bestem Allgemeinbefinden.

Das tuberkulöse Empyem.

Eine Sonderstellung nehmen die tuberkulösen Pleuraempyeme ein. Die Pleura erkrankt nur selten primär, meistens sekundär bei beginnender und fortschreitender Lungentuberkulose.

Von den 9 in der Klinik behandelten Patienten standen 4 zwischen 20 und 30, 3 Patienten zwischen 30 und 40 und je ein Kranker zwischen 50 und 60, bezw. 60 und 70 Jahren.

Das männliche Geschlecht war mit 4, das weibliche mit 5 Patienten vertreten.

In 5 Fällen war das Pleuraempyem rechtsseitig, in 4 Fällen linksseitig.

Der Verlauf der Erkrankung vollzieht sich meist langsam. Ist die Aetiologie eines Pleuraempyems unklar, so muß dieses immer den Verdacht erwecken, daß es sich um Tuberkulose handelt. Die Kranken fühlen sich schon seit geraumer Zeit matt, klagen über Husten und Auswurf und häufig über Nachtschweiße.

Stürmischer verläuft das Krankheitsbild bei den tuberkulösen Pleuraempyemen, die sich im Anschluß an eine Allgemeininfektion, wie Angina oder Grippe haematogen inficieren. Auch jeder Kranke mit einem Pneumothoraxexsudat, das in 50—80 % im Anschluß an einen Pneumothorax entsteht, ist dieser Gefahr ausgesetzt. Schüttelfrost mit Fieber kennzeichnen den üblen Verlauf.

Noch eindrucksvoller sind die Symptome bei Perforation eines Pleuraempyems in die Lunge oder, was häufiger ist, beim Durchbruch einer Kaverne in den Brustfellraum, sodaß ein Pneumothorax mit innerer Fistel entsteht. Bei hohen Temperaturen enden die Kranken wie bei der Peritonitis unter dem Bild der Gefäßlähmung meist letal. Bei vorheriger Abhärtung der Pleura durch vorausgegangene Entzündung pflegen die Erscheinungen weniger akut zu sein. Doch auch diese Kranke erliegen zum größten Teil der allgemeinen Vergiftung und der meist entstehenden Aspirationspneumonie, da sie bei ihrem schlechten Allgemeinzustand den in die Bronchien fließenden Eiter nicht genügend auszuhusten vermögen.

Im Exsudat der „sterilen tuberkulösen Pleuraempyeme" finden wir zahlreiche Lymphocyten, Fibrin und in seltenen Fällen auch Tuberkelbazillen. Die in der Münchener Chirurgischen Klinik beobachteten 9 Fälle waren alle mischinficiert, stets konnten neben Tuberkelbazillen teils grampositive, teils gramnegative Kokken nachgewiesen werden.

Allgemein ist die Auffassung verbreitet, die „sterilen" Empyeme seien geschlossen zu behandeln, besonders treten dafür ein *Hedblom*, *Kiselow*, *Ferrari* und andere mehr. Jedoch auch hier soll man mit Punktion und Bülaudrainage vorsichtig verfahren um nicht tuberkulöse Herde der Lungenrinde zum Einreissen zu bringen, zumal ein bestehender Erguß durch Ruhigstellung der Lunge ja nur heilungsfördernd sein kann. Durch Spülung mit Jodkalilösung oder Einspritzung von Go-

menoloel kann erhöhte Schwielenbildung erreicht werden. *Kenner*, Wien, berichtet von Silbernitratinjektionen und verspricht sich hiervon gute Erfolge. Unterhält das Pleuraempyem dauernd Fieber und erzeugt es Verdrängungserscheinungen, so muß es freilich durch Punktion entleert werden. *Sauerbruch* bedient sich in diesem Falle der Thorakoplastik, wie sie auch von *Roser* und *Sebanov* gefordert wird. Zunächst werden die oberen 8—9 Rippen paravertebral reseziert, dadurch tritt oft schon eine solche Einengung ein, daß Brustwand und Lunge sich berühren. Ein Großteil der Empyeme heilt damit aus. Bei anderen müssen zur Verödung des Pleuraspaltes auch die untersten Abschnitte des Brustkorbes verkleinert werden. Während des Eingriffes hat Punktion zu erfolgen um Verdrängungserscheinungen zu vermeiden. Tritt trotzdem keine Entfieberung ein, so wird die Brustfellhöhle eröffnet *(Sauerbruch)*.

Die mischinfizierten Pleuraempyeme stellen eine sehr schwere Erkrankung dar und führen mit nur konservativen Methoden meist zum Tode. *Sauerbruch* hat zu ihrer Behandlung folgenden Weg gewiesen. Ist die Mischinfektion auf metastatischem Weg oder von außen nach Durchbruch des Pleuraempyems durch die Brustwand erfolgt, kann man zunächst Punktion und Spülung versuchen, in schweren Fällen ist jedoch unverzüglich mit Bülaudrainage zu beginnen. Führt auch dieses Verfahren nicht zum Ziel, so ist Rippenresektion unerläßlich. Ruft ein in die Brustfellhöhle durchgebrochener tuberkulöser Herd die Mischinfektion hervor, kann man erst mit Punktion, Einblasen von Luft und Spülungen mit Rivanol oder Dakinlösung Heilung erstreben. Klingen die Erscheinungen nicht ab, so eröffnet man die Brusthöhle. Da die tuberkulösen Pleuraempyeme sich meist mit dicken Schwarten und Schwielen umgeben, verbleibt häufig eine Empyemresthöhle, die durch die entsprechende Operation zu beseitigen ist. Die Prognose ist bei diesem Eingriff weit schlechter als sonst. Immerhin konnten von *Sauerbruch* schon in der Züricher Klinik von 11 Kranken dieser Art 6 nach dem Schede'schen Verfahren geheilt werden.

5 Patienten wurden in die Münchener Klinik mit künstlich angelegtem Pneumothorax eingeliefert, bei 2 Kranken — bei einem von ihnen war ein halbes Jahr zuvor die Phrenikusexhairese vorgenommen worden — bestand ein Spontanpneumothorax. Eine Patientin war bereits 3 Jahre vor ihrer Einlieferung durch Resektion der 1.—10. Rippe in der Münchener Klinik behandelt worden.

3 Kranke konnten wegen ihres schlechten Allgemeinbefin-

dens nur punktiert und die Pleurahöhle mit Pregl'scher Lösung und Pressojod gespült werden. Bei einem Patienten wurde die Thorakoplastik mit Resektion der 5.—12. Rippe versucht. Bei den übrigen Kranken erfolgte die Eröffnung der Brusthöhle. In 4 Fällen mit Rippenresektion (5. und 6., 7. 8. 9. Rippe), in 1 durch den Interkostalschnitt im 8. Zwischenrippenraum. Jedes Mal wurde das ableitende Drain mit dem Perthes'schen Saugapparat verbunden. Ehe man die Thorakotomie ausführte, wurde bei 3 Patienten versucht, durch Punktion und Spülung eine Besserung zu erzielen.

Die Heilungsaussichten beim tuberkulösen Pleuraempyem sind denkbar ungünstig. Von den 9 Patienten starben 7, 2 Kranke haben gegen ärztlichen Rat die Klinik nach vorgenommener Operation verlassen.

Pathologisch-anatomisch finden wir bei der pleuritis tuberkulosa auf beiden Pleurablättern eine Aussaat feiner Knötchen. In chronisch verlaufenden Fällen ist ein zottiger Fibrinbelag vorhanden, an dessen Basis eine Granulationsschicht mit Knötchen liegt. Fast immer treten Verwachsungen der tuberkulösen Granulationen beider Pleurablätter auf. In der Mitte bleibt ein Streifen verkästen Gewebes mit Knötchen. Wir sprechen hier von der chronischen adhaesiven tuberkulösen Pleuritis. Sie kann dicke Schwarten hervorbringen. Eine Krankengeschichte gebe ich zur Erläuterung kurz wieder:

> Sch. Nikolaus, 64 Jahre alt. Bereits 1914 an Brustfellentzündung erkrankt. Vor einem Jahr heftige Kopfschmerzen, Stechen in der Brust, Husten, Auswurf, der anfänglich dünnflüßig, nachher dicker und zäher wurde, hohes Fieber, Durchfälle, Leibschmerzen. Am 12. 3. vom Arzt wegen eines Ergusses im Brustfellraum in die Medizinische Klinik eingewiesen, am 18. 4. in die Chirurgische Klinik verlegt.
> Befund: Schlechter Allgemeinzustand. Linke Brustseite bleibt beim Atmen deutlich zurück und ist gegenüber rechts eingesunken. Links hinten über der ganzen Lunge, vorne von der Mitte des Brustkorbes ab starke Dämpfung. Rechts wie links mittelblasige Rasselgeräusche. Herz: Grenzen links Mamillarlinie, rechts 5 cm von der medialen Sternallinie. Leber überragt einen Querfinger breit den Rippenbogen.
> Röntgenbefund: Seropneumothorax links unten, beiderseits tuberkulöse Herde.
> Behandlung: dreimalige Punktion (bakteriologischer

Befund: Mischinfektion: Tbc. Bazillen und Pneumokokken) und Spülung mit Pressojodlösung.
Am 1. 6. Resektion der 8. Rippe in hinterer Axillarlinie in 4 cm Länge. Anschluß an Perthes'schen Saugapparat. Infolge schnellen Ausbreitens der Tuberkulose und Kreislaufschwäche am 29. 6. Exitus. Sektionsbefund: Käsige, pneumonische Herde im linken Unterlappen mit Durchbruch nach der Pleura, acinös tuberkulöse Herde in allen Lungenlappen. Kavernen in beiden Spitzen, Pleuraschwarten über der rechten Lunge und dem linken Oberlappen.

Komplikationen.

In einem kurzen Absatz sollen die Komplikationen behandelt werden, die entweder den normalen Heilungsverlauf störten oder zu allermeist erst den ungünstigen Ausgang des Pleuraempyems herbeiführten. Fast jedes Mal deckte sich ihr Auftreten mit dem Erscheinen einer länger dauernden und beträchtlichen Fieberperiode. Als häufigste Komplikation kam in 12 Fällen eine Bronchopneumonie hinzu. Bei 9 Patienten erfolgte die pneumonische Infiltration auf der gesunden, bei 3 auf der bereits erkrankten Seite als Pneumonierecidiv. Eine weitere Komplikation war die Entzündung des Perikards, die in 6 Fällen bei der Sektion zur Feststellung gelangte. Diffus eitrige Peritonitis wurde bei 4 Patienten nachgewiesen. Bei 5 Kranken trat ein ausgebreitetes Erysipel, 1 mal nach Punktion, 4 mal nach Rippenresektion in Erscheinung. Punktionsabszesse bildeten sich in 4 Fällen, während metastatische Abszesse bei 11 Patienten beobachtet wurden. Letztere waren mannigfacher Natur, osteomyelitische Herde, Psoasabszesse, Abszesse entlang der Wirbelsäule usw., besonders erwähnt sei ein metastatischer Hirnabszeß. Eine Brustwandphlegmone zeigte sich in 6 Fällen, 2 mal war der Ausgangspunkt die Wunde nach Rippenresektion, 1 mal die Punktionsstelle und 3 mal ein durchbrechendes Empyem. Bei 2 Kranken wurde ein Ileus diagnostiziert, bei 1 eine akute Glomerulonephritis, sowie bei einer weiteren Patientin eine Cystitis mit nachfolgender Pyelitis. In 5 Fällen war der Krankheitsverlauf durch das Auftreten von Thrombosen kompliziert. Bei 2 Kranken thrombosierte die vena femoralis, das eine Mal die linke, das andere Mal die rechte. Bei 1 Patienten war eine Thrombophlebitis an beiden Beinen, sowie am rechten Oberarm nachzuweisen, an

wieder einem anderen eine Thrombophlebitis der vena iliaca communis und vena femoralis rechts. Schließlich ergab die Sektion bei dem 5. Fall eine Thrombose der vena lienalis und der vena hepatica.

Die Empyemresthöhle und ihre Behandlung.

Eine nicht seltene Folge der Rippenresektion ist das Auftreten einer Pleuraempyemresthöhle. Meist handelt es sich um ältere Kranke oder um Patienten, bei denen mit der Operation zu lange gewartet wurde. Das Ausbleiben der Verklebungen der beiden Pleurablätter kann sowohl durch Schwielen und Schwarten, die die Lunge wie mit einem Panzer umgeben, wie auch durch die Unnachgiebigkeit der Thoraxwand bedingt sein. In anderen Fällen ist die Ursache für das Fortbestehen der Eiterung in einer Lungenfistel oder in zurückgebliebenen Fremdkörpern, z. B. Drainstücken usw. zu suchen. Wegen der Gefahr der Metastasenbildung und der amyloiden Degeneration von Nieren und Leber ist ihre Beseitigung unbedingt erforderlich.

Die konservativen Maßnahmen sind bestrebt, die Lunge entweder durch Ueberdruck von der Lunge aus *(Sauerbruch)* oder durch Unterdruck von der Pleurahöhle her *(Perthes)* wieder zum Anlegen an die Brustwand zu bringen. *Hartert* hat mit dem Perthes Verfahren von 23 veralteten Pleuraempyemen 20 völlig, 3 teilweise geheilt. Auch *Sauerbruch* und *Jehn* berichten von Erfolgen durch Druckdifferenz. In den meisten Fällen aber wird man so nicht zum Ziele kommen. Angewandt jedoch zur Verkleinerung der Resthöhle, ehe man sie operativ angeht, wird die konservative Behandlung zu Recht bestehen.

Für das chirurgische Vorgehen liegen 2 Erwägungen zugrunde. Entweder man nimmt eine mehr oder weniger ausgedehnte Entknochung der Brustwand vor um ihr die Möglichkeit zu geben sich mit ihren Weichteilen der Lunge zu nähern oder man sorgt durch Entrindung der Lunge für ihre Wiederausdehnung. Ersteres sei zuerst besprochen.

Kleinere Höhlen können durch die Brustwandteilresektion, wie sie *Küster* und *Simon* vorschlugen, durch Fortnahme von Stücken aus 4—6 Rippen in der Umgebung der Resthöhle zur Ausheilung gelangen. Größere erfordern radikaleres Vorgehen. *Estländer* entfernt alle Rippen über dem befallenen Gebiet, während *Schede* auch noch die Zwischenrippenmuskeln und die starren Rippenfellschwarten mitwegoperiert. Bei to-

talen Empyemen ist es notwendig, die Rippen von der 10. bis einschließlich der 2. zu resezieren. Die Ergebnisse sind ausgezeichnet, vorausgesetzt, daß die Kranken diesem gewaltigen Eingriff gewachsen sind. *Sudeck* hat ein mehrzeitiges Verfahren vorgeschlagen. In 1. Sitzung wird von 2 parallel zu einander laufenden Schnitten die 6.—10. Rippe entfernt. Der entstehende Hautmuskellappen wird in die Tiefe der Empyemresthöhle verlagert. In einer späteren Operation wird ebenso der obere Teil der Brustwand beweglich gemacht und die Höhle vollständig zum Zusammenfallen gebracht. *Sauerbruch* schlägt bei größeren Resthöhlen folgendes Verfahren vor. Zunächst wird mit Hilfe einer extrapleuralen Rippenresektion die zweizeitig ausgeführt werden kann, die 1.—9. Rippe entfernt und somit eine starke Verkleinerung der Höhle erzielt. Nach 2—3 Wochen erfolgt der intrapleurale Eingriff, wobei begrenzende Rippen, Schwarten und Knochenregenerate soweit fortgenommen werden, bis die Höhle zur Mulde wird, in die sich die Weichteile der Brustwand einlegen lassen. *Heller* benützt nach Entknochung die parietale Pleuraschwarte nach streifenförmiger Spaltung um die Resthöhle zu füllen. Der Vorteil liegt darin, daß durch die besondere Art der Spaltung die Zwischenrippennerven geschont bleiben und somit Lähmung der oberen Bauchmuskulatur vermieden wird. *Von Seemen* hat durch die elektrochirurgische Technik die Resthöhlenoperation verbessert und vereinfacht. Schon bei der Durchtrennung der Muskulatur, und bei der Rippenresektion wird die Elektrokoagulation zur Blutstillung benützt, sodaß keine Unterbindung notwendig ist. Nach der Rippenresektion über dem Resthöhlengebiet wird die Brustfellschwarte verkocht und mit der Bandschlinge soweit abgehobelt, bis die Brustwand beweglich wird und sich auf die ebenfalls von der Schwarte befreite Lunge anschmiegt. Bei diesem Vorgehen ist der Operationsschock wesentlicher geringer und die Blutung wird auf ein Mindestmaß herabgesetzt.

Nicht geringe Schwierigkeiten bietet bei großen Empyemresthöhlen manches Mal die Ausheilung der Kuppel des Brustfellraumes. *Kirschner* füllt sie mit Brustmuskellappen aus. Andere, wie *Brunzel* und *Melchior*, schlagen die wandständige Brustfellschwarte meist mit oberem Stiel in das Höhlendach hinein.

Zur Verödung der im hinteren mediastinalen Winkel gelegenen Resthöhlen verfährt *Sauerbruch* folgendermaßen: Bildung eines Brückenlappens aus Haut und Muskulatur. In 2. Sitzung wird die caudale Wurzel durchtrennt und die Cutis

bis zur Höhe der Resthöhle abgelöst, dann rollt man den Fett- und Muskelstreifen soweit zusammen, daß er für die Ausfüllung der Höhle genügt und fixiert nach Auffrischung der Hauträndер durch tiefgreifende Nähte den in das Cavum eingepreßten Gewebsstreifen.

Die zweite operative Art der Pleuraempyemresthöhlenbeseitigung stammt von *Delorme*. Er greift an der Oberfläche der Lunge an und stellt ihre Ausdehnungsfähigkeit dadurch wieder her, daß er die mantelförmigen Schwarten entfernt. Der Eingriff ist jedoch infolge der starken Blutung so schwer, daß ihn die meisten Chirurgen ablehnen. *Köste* fürchtet plötzlichen Tod bei Umstechung und Unterbindung in der Lunge. *Rehn* sah eine Hirnembolie, auch *Barth* erlebte eine Luftembolie. Neuerdings ist *Kümmel* wieder für das Verfahren nach *Delorme* eingetreten. Nach *Beckmann* soll vor der Schede'schen Operation stets die Entrindung vorgenommen werden.

Zur Behandlung gelangten in der Münchener Klinik 8 Fälle, von denen aber 5 von auswärts zur Beseitigung ihrer Pleuraempyemresthöhle eingewiesen wurden.

Von den 8 Patienten waren 7 männlichen und 1 weiblichen Geschlechts.

Rechte und linke Brustseite waren in gleicher Weise betroffen.

Bei den in der Klinik im Anschluß an die Rippenresektion zustandegekommenen 3 Pleuraempyemresthöhlen wurde nach Versuch, die Resthöhle durch Anschluß an den Perthes'schen Saugapparat und Spülung mit Kupfersulfatlösung und Jodoformäther zu beseitigen oder zumindest zu verkleinern in 2 Fällen operativ vorgegangen. 1 Patientin starb, ehe ein Eingriff vorgenommen werden konnte. Der eine Kranke genaß nach Resektion von 2 Rippen (9. und 10.) über der Resthöhle nach einer Behandlungsdauer von insgesamt $3\frac{1}{2}$ Monaten. Der andere mußte 3 mal nachoperiert werden, bis er nach $2\frac{3}{4}$ Jahren geheilt war. In der 1. Sitzung wurde die 7.—11. Rippe mit dem Brustfell entfernt, in der 2. die 4.—6. Rippe mit elektrochirurgischer Verkochung der entstandenen Mulde und in der 3. erfolgte schließlich die obere Thoraxresektion mit Koagulation durch das elektrische Messer einer bestehenden Bronchialfistel. Nur die 1. Rippe blieb erhalten.

Von den 5 eingelieferten Pleuraempyemresthöhlen wurde bei 3 die untere Thoraxresektion (6.—10. Rippe) vorgenommen. 2 Patienten konnten nach $2\frac{1}{2}$ und $3\frac{1}{2}$ monatiger Behandlung geheilt entlassen werden. 1 Kranker starb 3 Wochen

nach dem Eingriff. Bei den 2 restlichen Patienten wurde zuerst die untere (6.—10. Rippe) und 3—4 Wochen später die obere (5.—1. Rippe) Thoraxresektion ausgeführt. Bei dem einen war nach 4, bei dem anderen nach 6 Monaten die Empyemresthöhle beseitigt.

Eine Krankengeschichte gebe ich kurz wieder:

St. Josef, 18 Jahre alt. Anfangs Mai 1931 an hohem Fieber, Husten und stechenden Schmerzen beim Atmen auf der rechten Brust erkrankt. Der Arzt in Dingolfing resezierte 4 cm der 8. Rippe in der hinteren Axillarlinie. Die Eiterung hörte seitdem nicht mehr auf. Das Allgemeinbefinden nahm ständig ab. Am 29. 10. 31 zur Resthöhlenbehandlung aufgenommen. Befund: Schlechter Allgemeinzustand. Rechte Brustseite bleibt beim Atmen zurück. Ueber der ganzen rechten Brustkorbhälfte starke Dämpfung, nach abwärts zunehmend. Rechts bei der Atmung untere Lungengrenze kaum, links gut verschieblich. Stimmfremitus rechts abgeschwächt. Abgeschwächtes bläschenförmiges Atmen ist über der linken Lunge nur an der Spitze zu hören, sonst nirgends. Rechts hinten zwischen Skapular- und hinteren Axillarlinie ist die 8. Rippe auf 3—4 cm reseziert. Hier findet sich eine 5markstückgroße Fistelwunde mit schmierig belegten Randgranulationen. Aus der linsengroßen Fistelwunde fließt stinkender Eiter ab. Herzgrenzen nicht verbreitert, Aktion regelmäßig, Töne rein.
Behandlung: In die Thoraxfistel wird ein Drain eingeführt, Anschluß an Perthes'schen Saugapparat. In den ersten Tagen wird 200—300 ccm dicker, rahmiger Eiter abgesaugt. Eine Röntgenaufnahme zeigt, daß die Resthöhle immer noch 2 faustgroß ist. Am 16. 12. Thoraxresektion:
1. Abdichtung des in die Brusthöhle eingeführten Drain mit Mastix und Billroth.
2. Schnittführung: Mitte: Dornfortsatzreihe — rechtem inneren Schulterblattrand, abwärts vom 6. Brustwirbeldorn erst senkrecht nach unten über 10. Rippe nach außen bis zur hinteren Axillarlinie abbiegend. 6.—10. Rippe in 7—8 cm Länge reseziert. Drain. Am 23. 12. Drain aus Empyemresthöhle an Perthes'schen Saugapparat angeschlossen. Am 4. 1. 32 offene Drainage der Empyemresthöhle. Am 14. 1. 32 hört die Eiterabsonderung auf. Am 31. 1. entlassen.

Entlassungsbefund: Gute Narbenbildung an der rechten Brustkorbhälfte. Im Bereich der Narbenbildung Brustwand muldenförmig eingezogen. Schwartenbildung am rechten Brustfell und Verwachsung des rechten Zwerchfells als Folgezustand einer ausgeheilten Brustfelleiterung. Ueberall voller Klopfschall bis auf die Gegend des rechten Lungenunterlappens, wo er zum Teil verkürzt ist, zum Teil nach unten in massive Dämpfung übergeht. In diesem Bereich Atemgeräusch teils abgeschwächt, teils aufgehoben. Sonst über beiden Lungen reines Bläschenatmen zu hören.

Zusammenfassung.

In den vorhergehenden Ausführungen wurde über 68 Patienten mit Rippenfelleiterung sowie über 5 Kranke mit einer Pleuraempyemresthöhle, die zur Beseitigung derselben in die Münchener Klinik eingewiesen waren, berichtet. Es handelt sich also um insgesamt 73 Fälle.

Wie aus der am Schluß angeführten Kurve der Tabelle 1 ersichtlich, ist das Alter zwischen 20 und 30 Jahren am meisten der Gefahr einer eitrigen Brustfellaktion ausgesetzt. Auch *Schildt* teilt diese Beobachtung. Bei 289 Fällen stand fast die Hälfte der an einem Pleuraempyem Erkrankten zwischen 20 und 30 Jahren. Gleiches berichten *Hazana* und *Matolay*. Die Kurve fällt vom 3. bis zum 5. Jahrzehnt einschließlich sehr steil, im 6. und 7. erfolgt wieder eine kleine Steigung. Zwischen 10 und 20 Jahren, sowie zwischen 70 und 80 zeigt sie gleiche Höhe.

Bei den 73 Patienten war 48 mal das männliche und 25 mal das weibliche Geschlecht betroffen. Auf die häufigere Erkrankung des männlichen Geschlechtes weisen ebenfalls *Merlini*, *Hazana*, sowie *Schildt* hin.

Beide Brusthälften scheinen in gleicher Weise befallen zu werden. In 38 Fällen verteilte sich das Pleuraempyem auf die rechte, in 35 auf die linke Brustseite.

Die bakteriologische Untersuchung des Pleuraempyemeiters wurde bei 57 Patienten durchgeführt. In 52 Fällen konnte die Zugehörigkeit der Erreger geklärt werden. Unter Ausschluß der 9 tuberkulösen Pleuraempyeme, die sämtlich mischinfiziert waren, ergibt sich folgender Befund:

Streptokokken	65,11 %
Staphylokokken	9,30 %
Pneumokokken	13,95 %
Mischinfektion	11,39 %

Konik veröffentlicht bei einem Untersuchungsmaterial von 175 Fällen nachstehendes Ergebnis:

Streptokokken	53,14 %
Staphylokokken	10,85 %
Pneumokokken	26,38 %
Andere Bakterien	9,71 %

Ein Vergleich der von *Konik* und in der *Münchener* Klinik gemachten Beobachtungen zeigt ein Ueberwiegen der Streptokokkeninfektion. In einem Bericht von *Lehtinen*, der sich über 238 Patienten erstreckt, zeigen die Pneumokokken den größten Prozentsatz:

Streptokokken	21,00 %
Staphylokokken	9,20 %
Pneumokokken	50,00 %
Mischinfektion	12,18 %
Diplokokken	7,56 %

Der Ursache nach verteilte sich das Pleuraempyem folgendermaßen, wobei von *Ochsner* angegebene Zahlen gegenübergestellt werden:

	Münchener Klinik	Ochsner
Pneumonie	63,23 %	61,9 %
Influenza	10,29 %	18,1 %
Tuberkulose	13,23 %	12,8 %
Abszeß, Bronchiekt. Gangr. H.	7,35 %	5,5 %
metastatisch bedingt	2,94 %	nach Verletzung 0,9 %

Noch deutlicher kommt dieses bildlich ausgedrückt zur Darstellung.

(siehe umstehend)

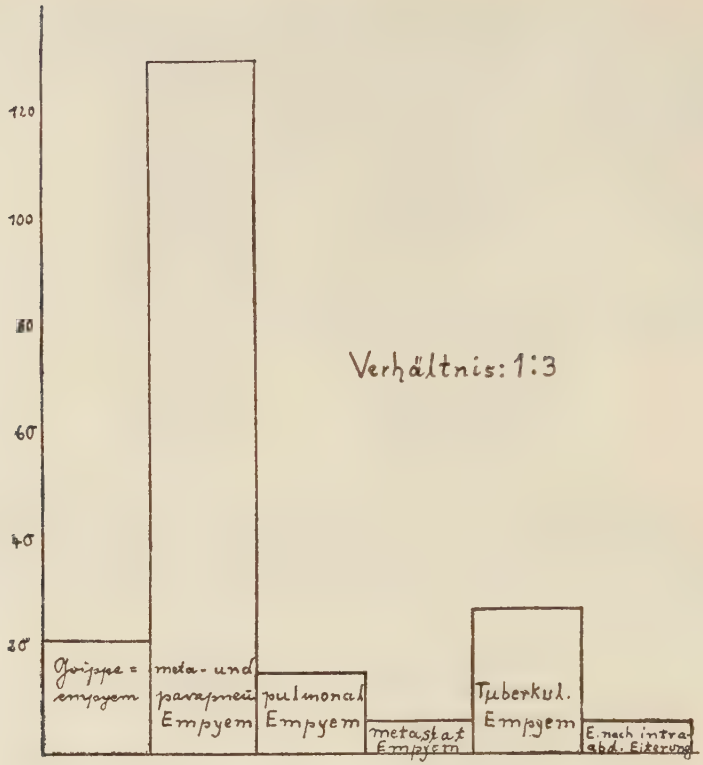

Bei den 68 Fällen wurde 46 mal die Rippenresektion ausgeführt. Heilung oder Besserung wurde in 47,82 % erzielt. *Ochsner* berichtet von einer solchen nach Rippenresektion in 84,4 %.

Bei 6 Kranken wurde der Intercostalschnitt angewandt, 2 mal mußte wegen Eiterverhaltung die Rippenresektion angeschlossen werden. Gesundung erfolgte in 66,66 %, *Ochsner* gibt dieselbe beim Intercostalschnitt mit 87,0 % an. In einem Fall von tuberkulösem Pleuraempyem erfolgte die Thorakoplastik. 1 Patient mit einem Pleuraempyem nach durchgebrochenem Lungenabszeß wurde, da keine Verdrängungserscheinungen bestanden, lediglich mit Neosalvarsan behandelt.

Bei den restlichen 14 Kranken erfolgte nur Punktion. 2 Patienten genasen vollständig, 1 verließ wesentlich gebessert die Klinik, Heilung kam somit in 21,42 % zustande, nach Ochsner beträgt diese bei Punktionsbehandlung 41,7 %. 2

Kranke lehnten jeden operativen Eingriff ab und verließen nach einigen Tagen wieder die Klinik.

Die durchschnittliche Behandlungsdauer der Fälle, die in der Klinik zur Ausheilung kamen, betrug etwa 3 Monate. Sie ist stets vom Einsetzen der therapeutischen Maßnahmen an gerechnet. Nach den Untersuchungen von *Konik* schwankt die Behandlungsdauer zwischen 40 und 70 Tagen.

Was die Prognose betrifft, so starben von 57 an nichttuberkulösen Pleuraempyem Erkrankten (59 Fälle, 2 haben die Klinik verlassen) 28, was einer Mortalität von 49,12 % entspricht. Mit Einschluß der Patienten mit einem tuberkulösem Pleuraempyem (9, von denen ebenfalls 2 nach Thorakotomie mit Rippenresektion die Klinik verließen) und der eingelieferten 5 Kranken mit einer Pleuraempyemresthöhle beläuft sich die Sterblichkeitsziffer auf 52,18 %. Andere Mortalitätsziffern sind folgende:

Pribram		31 %
Nathan		65 %
Kleinschmidt	für 1913	54 %
	für 1917	30 %
	für 1918	22,2 %
	für 1919	25 %
Schädel		29,9 %
von Beust		21,8 %

Nachstehende Tabelle zeigt die Mortalität der in die Münchener Klinik Aufgenommenen in den einzelnen Lebensjahrzehnten:

0—10	10—20	20—30	30—40	40—50	50—60	60—70	70—80
	33,33%	39,46%	58,82%	50%	28,55%	100%	100%

Graphisch ist sie auf Tabelle 1 dargestellt.

Pleuraempyemresthöhlen traten bei 3 Patienten nach Rippenresektion in Erscheinung. Die Rippenresektion wurde 46 mal vorgenommen. Die Häufigkeit einer Pleuraempyemresthöhle betrug somit 6,51 %. *Merlini* nennt eine Zahl von 7,52 % bei 92 Fällen mit Rippenresektion. 5 Kranke waren von auswärts zur Beseitigung ihrer Pleuraempyemresthöhle eingewiesen, von den 8 Fällen starben 2.

Zum Schluß sei neben der Tabelle 1 mit der Kurve für die Häufigkeit der Pleuraempyeme in den einzelnen Lebensjahren und der Mortalitätskurve, sowie der Tabelle 2 mit einer Gesamtübersicht über die 73 Pleuraempyemfälle eine Jahrgangsstatistik angefügt.

Tabelle 1. Kurve für die Häufigkeit der Empyeme in den einzelnen Lebensjahren, sowie Mortalitätskurve.

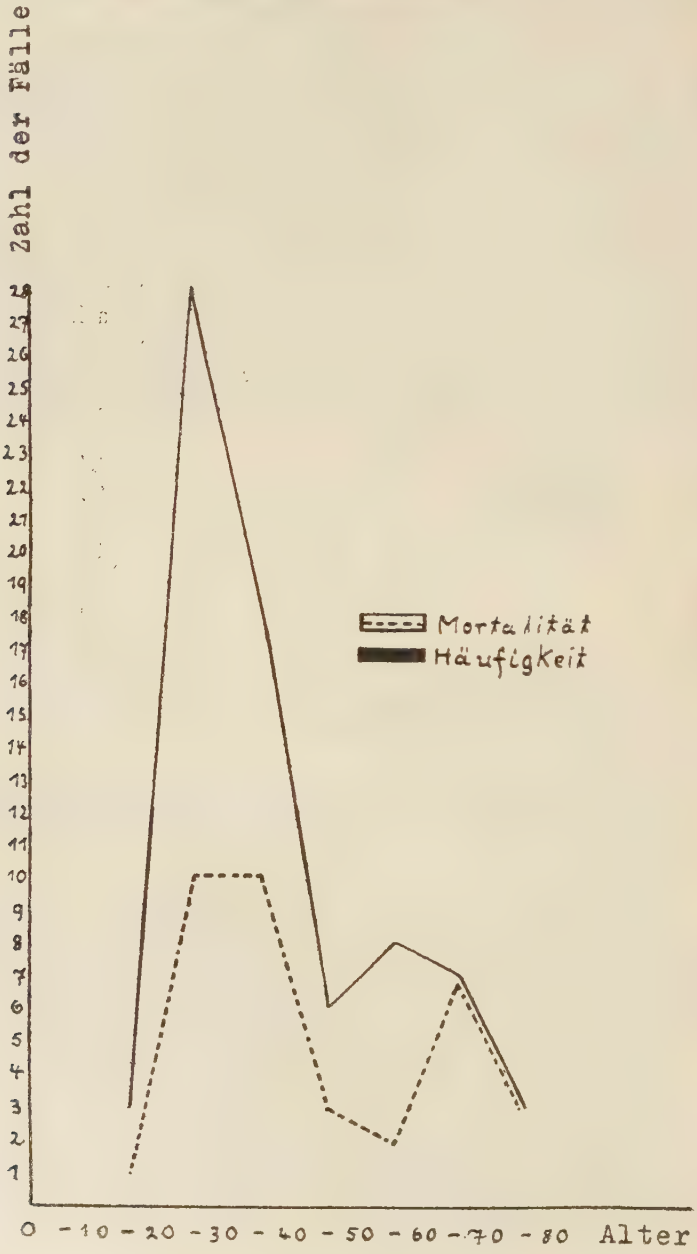

Tabelle 2.

Gesamtübersicht über die 73 Empyemfälle.

Alter	Geschlecht																Brustseite																entstandene Resthöhlen								Haben die Klinik nicht geheilt verlassen								gestorben							
	männlich								weiblich								links								rechts																													
	Grippeempyem	para- u. metapneu. E.	pulmonale E.	metastat. E.	E. nach intraabd. E.	tuberkulöses E.	eingeliefert. Resthöhlen	Gesamtzahl	Grippeempyem	para u. metapneu. E.	pulmonale E.	metastat. E.	E. nach intraabd. E.	tuberkulöses E.	eingeliefert. Resthöhlen		Grippeempyem	para und metapneu. E.	pulmonale E.	metastat. E.	E. nach intraabd. E.	tuberkulöses E.	eingeliefert. Resthöhlen		Grippeempyem	para u. metapneu. E.	pulmonale E.	metastat. E.	E. nach intraabd. E.	tuberkulöses E.	eingeliefert. Resthöhlen		Grippeempyem	para u. metapneu. E.	pulmonale E.	metastat. E.	E. nach intraabd. E.	tuberkulöses E.	eingeliefert. Resthöhlen		Grippeempyem	para u. metapneu. E.	pulmonale E.	metastat. E.	E. nach intraabd. E.	tuberkulöses E.	eingeliefert. Resthöhlen		Grippeempyem	para u. metapneu. E.	pulmonale E.	metastat. E.	E. nach intraabd. E.	tuberkulöses E.	eingeliefert. Resthöhlen	
10—20	1	1	—	—	—	—	1	3	1	—	—	—	—	—	1		—	1	—	—	—	—	—		1	1	—	—	—	—	—		—	—	—	—	—	—	—		—	—	—	—	—	—	—		1	—	—	—	—	—	—	1
20—30	1	20	1	1	—	4	1	28	1	11	1	—	—	1	1		—	9	—	1	—	3	—		—	9	1	—	—	1	—		1	11	—	1	—	3	1		—	1	—	—	—	—	—		—	6	1	—	—	3	—	10
30—40	3	7	1	—	1	3	3	18	3	5	—	—	—	1	3		—	2	1	—	1	2	—		—	3	3	1	—	—	2	2		—	4	—	—	1	1	1		—	1	—	—	—	—	—		1	—	—	—	—	1	—		1	5	1	—	—	2	1	10
40—50	—	5	—	1	—	—	—	6	—	4	—	—	—	—	—		—	1	—	1	—	—	—		—	3	—	—	—	—	—		—	2	—	1	—	—	—		—	—	—	—	—	—	—		—	—	—	—	—	—	—		—	2	—	1	—	—	—	3
50—60	2	3	2	—	—	1	—	8	2	2	2	—	—	1	—		—	1	—	—	—	—	—		2	1	2	—	—	1	—		—	1	—	—	—	—	—		—	—	1	—	—	—	—		1	—	—	—	—	1	—	2
60—70	—	4	1	—	1	1	—	7	—	3	1	—	1	1	—		—	1	—	—	1	1	—		—	3	1	—	—	—	—		—	—	—	—	—	—	—		—	—	—	—	—	—	—		—	4	1	—	1	1	—	7
70—80	—	3	—	—	—	—	—	3	—	2	—	—	—	—	—		—	1	—	—	—	—	—		—	3	—	—	—	—	—		—	—	—	—	—	—	—		—	—	—	—	—	—	—		—	3	—	—	—	—	—	3
	7	43	5	2	2	9	5	73	7	27	4	0	1	4	5		0	16	1	2	1	5	0		4	22	2	0	1	4	2		3	21	3	2	1	5	3		0	3	0	0	0	0	0		1	0	1	0	0	2	0		3	20	3	1	1	7	1	36

Jahrgangsstatistik.

Jahr	Gesamt Zahl	Gestorb.	Resthöhlen entstanden	eingeliefert	Klinik nicht geheilt verlassen
1928	5	3	—	—	—
1929	9	4	—	—	1
1930	10	4	1	—	—
1931	14	5	1	1	1
1932	15	8	1	3	—
1933	10	6	—	1	2
1934	5	4	—	—	—
1935	3	1	—	—	—
1936	2	1	—	—	—
	73	36	3	5	4

Zum Schlusse möchte ich es nicht unterlassen, Herrn Oberarzt Professor *von Seemen* meinen ergebensten Dank für die Ueberlassung der Arbeit und seine liebenswürdige Unterstützung auszusprechen.

Literaturverzeichnis.

Zentralblatt für Chirurgie:

Ferrari: Zur Therapie der tuberkulösen Empyeme. 1931, Bd. 2, S. 984.

Friedrich: Behandlung des jauchigen Empyems mit Neo-Salvarsan. 1931, Bd. 3, S. 1900.

Sauerbruch: Weichteilplastik zum Verschluß besonderer Formen von Empyemresthöhlen. 1931, Bd. 3, S. 2130.

Ritter: Zur Behandlung älterer Pleuraempyeme. 1933, Bd. 2, S. 1451.

Heller: Ueber die Behandlung der Empyemresthöhlen. 1933, Bd. 4, S. 2636.

Hedblom: Tuberkulöses Empyem. 1934, Bd. 2, S. 1240.

Howard: Pleuraempyem als Komplikation von Pyonephrosen. 1935, Bd. 2, S. 908.

Krampf: Die operative Behandlung von Pleuraempyemresthöhlen. 1935, Bd. 2, S. 1211.

Neuhoff: Der rupturierende Lungenabszeß. 1935, Bd. 4, S. 2924.

Von Seemen: Zur Resthöhlenoperation beim Pleuraempyem. 1935, Bd. 3, S. 2330.

Münchener Medizinische Wochenzeitschrift:

Desaive: Die Behandlung der Pleuritis purulenta mit Autofiltraten. 1930, Bd. 1, S. 1127.

Kenner: Eine Zusammenfassung diagnostischer und therapeutischer Erfahrungen bei spezifischer Pleuritis. 1934, Bd. 2, S. 1325.

Archiv für klinische Chirurgie:

Sauerbruch: Die Behandlung der Brustfelleiterung. 1929, Bd. 157, S. 235.

Handbuch der Chirurgie: Garre, Küttner, Lexer.

VIII. Abschnitt. Chirurgie des Brustfells (Sauerbruch, Schmidt). D. Brustfellerkrankungen. I. Entzündliche Erkrankungen. S. 143.

Bruns Beiträge zur klinischen Chirurgie:

Konig: Diagnose und Therapie der Pleuraempyeme, Lungenabszesse und Lungengangrän in der II. Chir. Universitätsklinik Tartu-Dorpat.

Hajen Rudolf: Ueber den Verlauf des Pleuraempyems. Kiel. Med. Dissertation vom 10. August 1927. U. 37. 3054.

Zentralorgan für Chirurgie:

Hazana: Zur Statistik des Pleuraempyems mit besonderer Berücksichtigung eines Organs. 1931, Bd. 51, S. 232.

Lehtinen: Ueber Pleuraempyeme. 1931, Bd. 52, S. 634.

Ochsner: Acutes Thoraxempyem. Eine statistische Studie. 1931, Bd. 55, S. 755.

Schildt: Beiträge zum septischen Pleuraempyem. 1932, Bd. 58, S. 28.

Kiselow: Zur Frage der Behandlung der eitrigen tuberkulösen Pleuritis durch Spülungen. 1932, Bd. 59, S. 625.

Ritter: Zur operativen Behandlung alter Pleuraempyeme. 1933, Bd 62, S. 529.

Hedblom: Ueber das tuberkulöse Pleuraempyem. 1933, Bd. 64, S. 432.

Jandl: Ueber Typhusempyeme. 1937, Bd. 82, S. 598.

Merlini: Statistisches und Klinisches über die eitrige Brustfellentzündung. 1937, Bd. 83, S. 623.

Lebenslauf.

Ich, Georg *Dausch*, wurde am 14. Februar 1913 als Sohn des Oberlehrers Josef Dausch und dessen Ehefrau, Anna Dausch, geborene Gresser, zu Trisching, Bezirksamt Nabburg, geboren.

Ich besuchte das humanistische Gymnasium in Ingolstadt und Amberg, wo ich am 4. April 1933 die Reifeprüfung bestand. Am 1. Mai 1933 ergriff ich in München das Studium der Medizin. Nach 5 Semestern legte ich 1935 das Physikum ab. Nach weiteren 6 Semestern unterzog ich mich im Wintersemester 1938/39 dem medizinischen Staatsexamen. Seit 1. I. 1939 bin ich nun Medizinalpraktikant im Krankenhaus in Amberg.